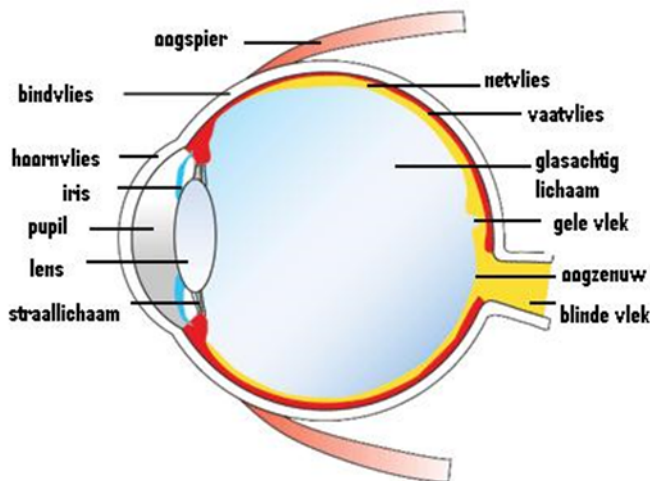


Serosa/centrale sereuze chorioretinopathie (CSC)

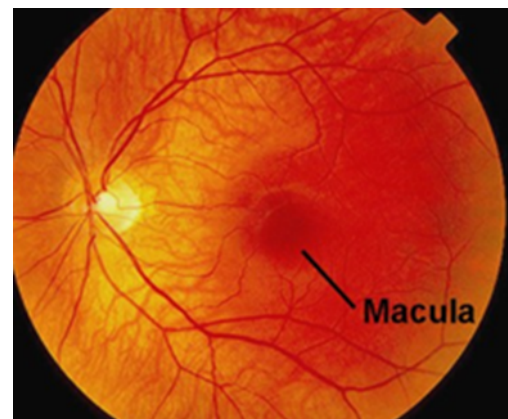
Bij u is de diagnose serosa/CSC vastgesteld. De diagnose en behandeling van CSC, en wetenschappelijk onderzoek naar deze oogziekte, is een van de speerpunten van de afdeling Oogheelkunde van Amsterdam UMC. Amsterdam UMC is erkend Expertisecentrum voor CSC van de Nederlandse Federatie van Universiteiten (NFU). In deze informatiefolder vindt u aanvullende uitleg over CSC, en wat wij daar aan kunnen doen.

Inleiding: het netvlies (retina) en vaatvlies (choroidea) in het oog

Om de aandoening serosa (verder afgekort als CSC) beter te begrijpen zal eerst kort iets worden uitgelegd over de structuren in het oog die bij het ontstaan van CSC betrokken zijn. Het netvlies en vaatvlies bevinden zich aan de achterkant van het oog:



Figuur: Dwarsdoorsnede van het oog



Vooraanzicht (via pupil)

Het netvlies vangt het licht op met zijn lichtgevoelige cellen (de fotoreceptoren: kegeltjes en staafjes) en zet dit lichtsignaal om in een elektrisch signaal. Dit elektrisch signaal wordt via de oogzenuw (blinde vlek) naar de hersenen doorgestuurd voor beeldverwerking en interpretatie. Het centrum van netvlies, de macula (gele vlek), is de plek waar problemen optreden bij CSC. De macula is essentieel voor het scherp kunnen zien (b.v. lezen), kleuren zien en contrast zien. Vandaar dat deze zaken gestoord kunnen zijn in het geval van CSC.

Het netvlies wordt ondersteund door een laag met gepigmenteerde cellen: het retinaal pigment epitheel (RPE). Deze laag heeft veel belangrijke functies, en is o.a. essentieel voor het voorkomen van vochtophoping onder het netvlies. Dit komt doordat deze pigmentcel-laag een

barrière vormt waar geen vocht vanuit het vaatvlies doorheen kan lekken. Het vaatvlies (choroidea) bevindt zich onder het netvlies/RPE en bevat veel bloedvaten die o.a. voedingsstoffen aanvoeren en afvalstoffen afvoeren richting het netvlies.

Wat is serosa/CSC?

In het geval van CSC is er sprake van een vochtophoping onder het netvlies, meestal in de macula (gele vlek), waardoor het zicht daalt. Deze vochtophoping kan vrij plots optreden, maar ook geleidelijk klachten van het zicht geven. Dit vocht kan onder het netvlies lekken doordat de barrière van de onderliggende pigmentcel-laag (RPE) verstoord is en daardoor vocht doorlaat. Deze verstoorde barrière van de pigmentcel-laag komt waarschijnlijk doordat het onderliggende vaatvlies (choroidea) niet goed functioneert, verdikt is en teveel vocht lekt. Hierdoor wordt de pigmentcel-laag aangetast, die dan vocht gaat lekken richting het netvlies. Als de vochtophoping in het centrum van het netvlies (de macula/gele vlek) optreedt dan kunnen de volgende klachten ontstaan: wazig zien, kromme lijnen zien (beeldvervorming), een vlek centraal in het beeld, verandering van de beeldgrootte, verminderd kleurenzien.

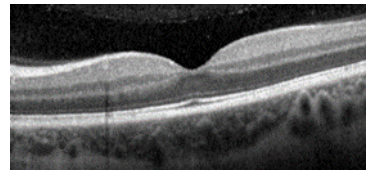
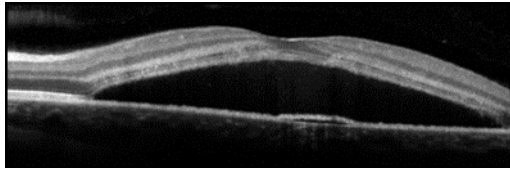
Er wordt globaal onderscheid gemaakt tussen 2 types CSC:

- **Acute CSC:** treedt vaak plots op en herstelt daarna doorgaans spontaan binnen 2 - 3 maanden, zonder behandeling. Er is 10 - 15% kans dat in de maanden/jaren daarna nogmaals zo'n acute CSC optreedt, waarbij dan kan worden besloten om alsnog te behandelen.
- **Chronische CSC:** in sommige geval blijft de vochtophoping langer dan 2 - 3 maanden aanwezig en zijn er uitgebreidere afwijkingen in het netvlies. In dat geval wordt er doorgaans een behandeling geadviseerd, omdat langdurige vochtophoping blijvende schade aan het netvlies kan veroorzaken. Ook in het geval van chronische CSC kan het zicht wisselend zijn en soms gedurende langere tijd spontaan verbeteren omdat het vocht afneemt. Desondanks komt dit vocht vaak weer terug, wat een extra reden is om toch behandeling te overwegen.

Daarnaast kan er als complicatie van CSC een bloedvatnieuwvorming (neovascularisatie of poliep) onder het netvlies optreden: neovasculaire CSC. Dit gebeurt meestal boven de leeftijd van 50 jaar. In dat geval kan het nodig zijn om niet alleen de CSC te behandelen (met laser), maar om te starten met injecties in het oog (zie 'Behandeling'). De oogziekte CSC is een andere oogziekte dan leeftijdsgebonden maculadegeneratie, die met name oudere patiënten treft en een andere prognose en behandeling heeft.

Oorzaak en risicofactoren voor CSC

Over de redenen en oorzaken waarom CSC ontstaat en deze vochtophoping optreedt is weinig bekend. CSC komt meer voor bij mannen, vooral in de leeftijd van 25 - 55 jaar. De belangrijkste risicofactor voor het ontwikkelen van CSC is het gebruik van prednison-achtige middelen, corticosteroiden. Dit geldt zowel voor het gebruik van deze middelen in tablet-vorm, als middelen die in neusspray, huidcrème of inhalatie-medicatie worden gebruikt. Ga dus goed na of u deze middelen gebruikt en meldt dit aan uw oogarts. Ook is er mogelijk een rol voor stress en hormonale factoren, en spelen erfelijke (genetische) factoren en ontstekingsfactoren een rol. Blanke en Aziatische mensen hebben een hoger risico op CSC. Vrouwen kunnen echter ook aangedaan zijn, en bij vrouwen komt CSC met name voor tijdens de zwangerschap, na de menopauze, of bij gebruik van corticosteroiden. Ook mensen met teveel stresshormoon (cortisol) in het bloed in het kader van het syndroom van Cushing hebben een verhoogd risico op CSC.



Figuur: Oogscan (OCT-scan) van patiënt met CSC (linker afbeelding): een zwarte vochtophoping onder het netvlies (macula). Het witte lijntje daaronder is de pigmentcel-laag (RPE), waar het vocht doorheen lekt. Ter vergelijking de rechter afbeelding van een normaal netvlies.

Oogonderzoek bij CSC

Allereerst wordt uw zicht gemeten en gaat uw oogarts naar uw netvlies kijken nadat uw pupillen zijn verwijd met oogdruppels. Voor optimale diagnose zijn ook aanvullende foto's nodig:

- Een scan van de lagen van uw netvlies (OCT scan), om de vochtophoping optimaal in beeld te brengen (zie figuur op de vorige pagina).
- Een foto van de afvalstofophoping in uw netvlies (autofluorescentie).
- In veel gevallen worden ook foto's gemaakt met niet-radioactief contrastmiddel, het fluoresceïne angiogram (gele contraststof) en ICG angiogram (groene contraststof). Hiermee wordt de vocht lekkage onder het netvlies en in het vaatvlies optimaal in kaart gebracht. Voor dit onderzoek is het inspuiten van contrastmiddel via een ader in uw arm nodig. In sommige gevallen is zo'n onderzoek reeds een keer uitgevoerd bij de verwijzend oogarts, maar moeten wij dit herhalen voor het inschatten van de laatste stand van zaken.

Preventie

Als u CSC heeft en corticosteroïden gebruikt, dan kan het zinvol zijn om deze corticosteroïden te stoppen. Dit mag alleen als dit verantwoord is, in overleg met uw behandelend arts. Op dit moment is er verder geen preventie van CSC mogelijk. Van voedingssupplementen is niet aangetoond dat ze zinvol zijn bij CSC.

Behandelmogelijkheden

Zoals eerder vermeld moet het gebruik van corticosteroïd medicatie worden gestaakt, als dat medisch verantwoord is.

1. **Afwachten:** In geval van acute CSC wordt doorgaans afgewacht gedurende 2 - 3 maanden om spontaan herstel mogelijk te maken. In geval van chronische CSC wordt meestal niet afgewacht maar behandeling ingezet, waarbij de onderstaande opties mogelijk zijn.
2. **Photodynamische therapie (PDT):** Dit is de meest gebruikte behandeling voor chronische CSC. Bij PDT wordt een infuus met een medicijn, verteporfine (Visudyne), via een ader in de arm toegediend. Aansluitend wordt een contactglasje op uw oog gezet en uw oog behandeld met een 'koude laser' die de verteporfine activeert. Het doel van deze behandeling is om het lekkende vaatvlies (choroidea) te behandelen zodat het minder gaat lekken en het vocht onder het netvlies verdwijnt. Na PDT kan een tijdelijke (enkele weken) verslechtering van het zicht optreden die vrijwel altijd van voorbijgaande aard is. Omdat de verteporfine ook in de huid terechtkomt en dan onder invloed van zonlicht kan worden geactiveerd in de huid, dient u gedurende 2 dagen na de PDT behandeling alle huid te bedekken als naar buiten gaat en dient u een zonnebril dragen. Er wordt dan ook geadviseerd om gedurende 2 dagen na de behandeling binnenshuis te blijven. Over het

succespercentage van PDT is nog onvoldoende bekend, maar een afname of verdwijnen van het vocht lijkt op te treden in 60-90% van de patiënten met chronische CSC. Mocht PDT-behandeling voor u van toepassing zijn, dan krijgt u hierover nog aanvullende informatie en instructies.

3. **Micropuls laser:** Deze laser werkt d.m.v. laserpulsus waarbij de energie in kleine pakketjes is opgedeeld (vandaar 'micropuls') waardoor er geen schade aan het netvlies optreedt door de behandeling zoals bij conventionele laser (zie onder, punt 4). Ook is geen infuus nodig zoals bij PDT-behandeling. Op basis van een groot onderzoek dat in Nederland is uitgevoerd blijkt micropuls laser weinig of geen effect te hebben op CSC en heeft behandeling met PDT de voorkeur.
4. Conventionele laser: Toen PDT en micropuls laser behandeling in het verleden nog niet beschikbaar waren werd de plek van vochtlekkage met conventionele (standaard) laser behandeld. Hiermee wordt het netvlies echter plaatselijk beschadigd om de lekplek te 'dichten', met risico op een permanente vlek in het beeld en op termijn ingroei van slechte bloedvaten (neovascularisatie).
5. **Eplerenon tabletten:** In andere landen werd deze behandeling tot recent als eerste keuze gebruikt voor CSC, maar inmiddels is aangetoond dat deze behandeling niet werkt.
6. **Andere behandelingen:**
In het geval van neovasculaire CSC, waarbij een ongewenst bloedvat (neovascularisatie) onder het netvlies is gegroeid, is een laser- of PDT-behandeling doorgaans onvoldoende. In dit geval zijn (tijdelijke) maandelijks injecties in de oogbol met een bloedvatremmend middel (anti-VEGF medicatie: Avastin®, en soms Eylea® of Lucentis®) nodig, al dan niet in combinatie met een PDT-behandeling.

Prognose

Acute CSC heeft doorgaans een gunstige prognose: de kwaliteit van het zicht keert na verdwijnen van de vochtlekkage doorgaans binnen een half jaar terug tot (dichtbij) het oude niveau. Wel is er een kans van 10 - 15% dat de acute CSC later nog eens optreedt, waarbij behandeling kan worden overwogen. Chronische serosa heeft een minder gunstige prognose, omdat het zicht en de kwaliteit van het zien meestal niet meer op het niveau van voor de start van de klachten komt. Behandeling kan deze prognose verbeteren, maar leidt meestal niet tot een volledig herstel van het gezichtsvermogen. CSC leidt niet tot blindheid.

Wetenschappelijk onderzoek naar CSC in Amsterdam UMC

De diagnose en behandeling van CSC is een van de speerpunten van de afdeling Oogheelkunde van Amsterdam UMC. Wij doen onderzoek naar CSC in een netwerk met andere universitaire centra in en buiten Nederland. Er is relatief weinig bekend over de oorzaken en optimale behandeling van CSC. Wij willen door middel van wetenschappelijk onderzoek naar de oorzaken en behandeling van CSC meer te weten komen over deze oogziekte en de beste behandeling. U kan daarom worden benaderd voor deelname aan dit wetenschappelijk onderzoek. Deelname aan dit wetenschappelijk onderzoek is volledig vrijblijvend. Al dan niet deelnemen heeft uiteraard geen invloed op de behandeling die u krijgt.

Contactgegevens polikliniek Oogheelkunde

Locatie		Telefoon (tijdens kantooruren)	Telefoon (buiten kantooruren)	E-mailadres
VUmc	Receptie R, 2 ^{de} verdieping	020 444 1170	020 444 4444	oogheelkunde@amsterdamumc.nl (niet-spoedeisende zaken)
www.vumc.nl/oogheelkunde				

Indien u nog aanvullende Nederlandse informatie wenst verwijzen wij u naar uw behandelend oogarts en de website www.oogartsen.nl. Verder valt te overwegen om lid te worden van de MaculaVereniging voor patiënten met oogziekten van de macula: maculavereniging.nl