

# Myocarditis

## De werking van een gezond hart

### Wat doet het hart?

Het hart is de pomp die het bloed door het lichaam rondpompt. Bij elke hartslag pompt het hart een kleine hoeveelheid bloed door de longen en het lichaam. Het bloed brengt zuurstof, bouwstoffen en energie naar onze organen. Per minuut wordt er in totaal ongeveer 4 tot 5 liter bloed rondgepompt. In rust klopt het hart bij een kind gemiddeld 100 tot 140 keer per minuut, bij een volwassene rond de 60 tot 70 keer per minuut.

### Hoe zit het hart in elkaar?

Het hart is ongeveer zo groot als een gebalde vuist. Het ligt in de borstholte achter de ribben met de onderkant een beetje naar links gedraaid. Het hart bestaat uit 4 holle ruimtes: 2 boezems (atria) en 2 kamers (ventrikels). De rechterboezem en de linkerboezem zijn twee ruimtes boven in uw hart. De onderste twee ruimtes heten de rechterkamer en de linkerkamer. Het hart kan dus ook worden opgedeeld in twee harthelften waarbij aan de ene kant de rechterboezem en rechterkamer met elkaar in verbinding staan en aan de andere kant de linkerboezem en linkerkamer. Tussen de twee harthelften is een harttussenschot. Beide kamers pompen het bloed via twee grote slagaders weg naar de longen en het lichaam.

### De 4 hartruimtes:

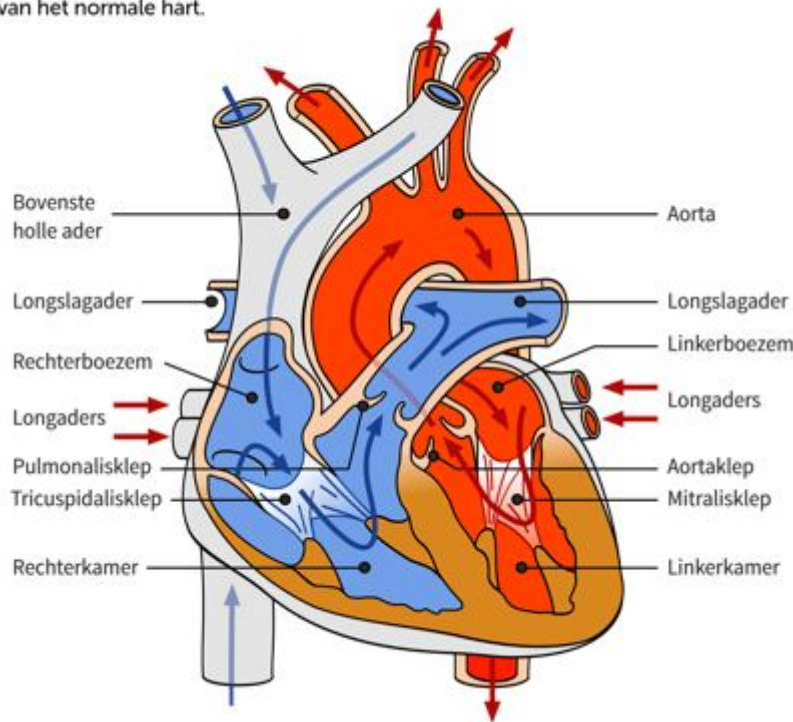
1. de rechterboezem: ontvangt het zuurstofarme bloed van de bovenste en onderste holle ader;
2. de rechterkamer: ontvangt het zuurstofarme bloed van de rechterboezem en pompt het bloed naar de longen via de longslagader;
3. de linkerboezem: ontvangt het zuurstofrijke bloed van de longen via de longaders;
4. de linkerkamer: ontvangt het zuurstofrijke bloed van de linkerboezem en pompt het bloed het lichaam in via de lichaamsslagader (aorta).

Tussen beide boezems met de daarop aangesloten kamers en tussen beide kamers met de daarop aangesloten slagaders zitten kleppen. Deze kleppen zorgen ervoor dat het bloed maar één richting op kan stromen; ze staan open als er bloed doorheen stroomt en gaan daarna dicht om te voorkomen dat het bloed terugstroomt.

Het hart heeft 4 kleppen:

1. de tricuspidalisklep: tussen de rechterboezem en rechterkamer;
2. de pulmonalisklep: tussen de rechterkamer en de longslagader;
3. de mitralisklep: tussen de linkerboezem en linkerkamer;
4. de aortaklep: tussen de linkerkamer en lichaamsslagader (aorta).

Bouw van het normale hart.



Figuur 1

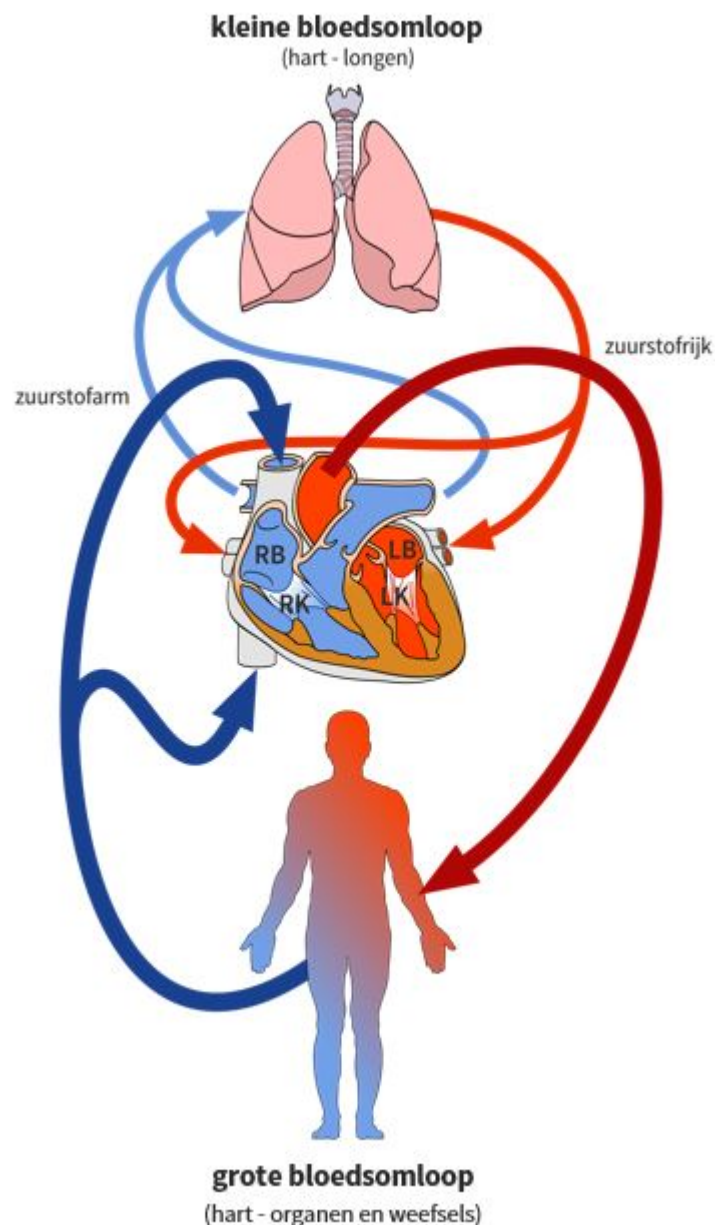
## De bloedsomloop

Allereerst komt het zuurstofarme bloed uit het lichaam aan in de rechterboezem via de bovenste en onderste holle ader. Als de rechterboezem met bloed gevuld is, wordt het bloed naar de rechterkamer gepompt. Vervolgens pompt de rechterkamer dit bloed weer naar de longen via de longslagader.

In de longen neemt het zuurstofarme bloed zuurstof op door uitwisseling. Het zuurstofrijke bloed komt daarna in de linkerboezem via meerdere longaders. Het rondstromen van bloed tussen het hart en de longen wordt de kleine bloedsomloop genoemd, ook wel de longcirculatie.

Als de linkerboezem vervolgens met bloed gevuld is, wordt het bloed naar de linkerkamer gepompt. De linkerkamer pompt het zuurstofrijke bloed het hele lichaam rond. De linkerkamer is daarom de krachtigste kamer van het hart. In het lichaam wordt het zuurstof verbruikt en het zuurstofarme bloed stroomt weer terug naar de rechterboezem via de bovenste en onderste holle ader. Dit wordt de grote bloedsomloop genoemd, ook wel de lichaamscirculatie.

Bij een normale bloedsomloop staan dus twee bloedsomlopen met elkaar in verbinding via het hart.



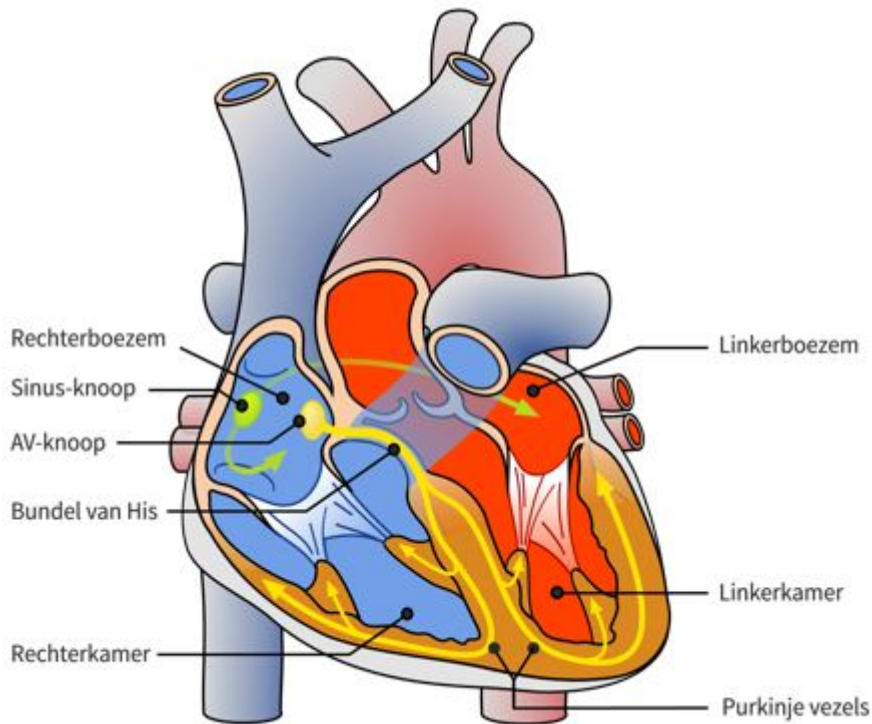
*Figuur 2: De normale bloedsomloop*

## Het hartritme

Om het bloed rond te pompen is het nodig dat de spierwanden van het hart ritmisch samenknijpen. Dit wordt geregeld door het elektrisch geleidingsstelsel. Dit is een complex netwerk van speciale spiercellen die de elektrische prikkels in het hart voorgeleiden.

De hartslag begint met een elektrische prikkel in de sinusknop in de rechterboezem. Vervolgens wordt deze prikkel verspreid door beide boezems naar de AV-knoop (atrio-ventriculaire knoop) en activeert de spierwanden van de boezems om samen te trekken.

De AV-knoop ligt in het harttussenschot op de grens tussen de boezems en de kamers. Hier wordt de elektrische prikkel even afgeremd en vervolgens via de bundel van His en de Purkinjevezels verspreid om de kamers te activeren. Nu kunnen de kamers samentrekken en wordt het bloed via de aorta (grote lichaamsslagaar) het hart uitgepompt.



*Figuur 3: Het geleidingssysteem*

## Myocarditis

### Wat is het?

Myocarditis is een ontsteking van de hartspier, meestal ontstaat deze ontsteking door een virus. U krijgt mogelijk eerst last van koorts, dit is het eerste verschijnsel dat optreedt bij myocarditis. Wanneer het hart ernstig beschadigd is kan er hartfalen ontstaan. Er kunnen ook ernstige hart-ritmestoornissen ontstaan. Als het hart lichtelijk is beschadigd dan kunnen de klachten pas veel later optreden. Uiteindelijk kan myocarditis leiden tot cardiomyopathie, dit is een hartspier-ziekte.

### Oorzaak

De meest voorkomende oorzaak van myocarditis is een ontsteking veroorzaakt door een virus. Andere oorzaken zijn:

- een bacterie, parasiet;
- overgevoeligheid voor geneesmiddelen;
- bestraling;
- een auto-immuunziekte.

### Klachten en verschijnselen

De klachten kunnen per patiënt erg verschillen. Sommige patiënten merken niets, andere patiënten kunnen klachten krijgen van hartfalen en hartritmestoornissen. De ziekte kan ook chronisch verlopen met klachten zoals kortademigheid en vermoeidheid.

De eerste symptomen die optreden kunnen ook verward worden met die van de griep, zoals koorts en spierpijn. Nadat deze klachten verdwenen zijn blijkt er soms meer mis te zijn. Er kunnen dan klachten optreden zoals:

- pijn in de hartstreek;
- zweten;
- hartritmestoornissen;
- vermoeidheid;
- kortademigheid;
- vocht vasthouden.

U hoeft niet alle klachten tegelijk te ervaren, sommige patiënten ervaren minder klachten dan de andere patiënt.

## **Diagnose en onderzoek**

Om te achterhalen of u myocarditis heeft, kunnen er verschillende onderzoeken nodig zijn. Hieronder wordt u verwezen naar folders over onderzoeken die mogelijk bij u worden uitgevoerd.

### **Algemeen lichamelijk onderzoek en bloedonderzoek**

De arts zal lichamelijk onderzoek bij u uitvoeren, zoals luisteren naar het hart en naar de longen. Verder zal het bloed getest worden op verschillende bloedwaardes. Dit kan door middel van bloedafname uit de bloedvaten.

### **Electrocardiogram (ECG)**

Een hartfilmpje laat een grafiek zien van de elektrische activiteit van het hart. Dit filmpje wordt gemaakt door middel van elektroden die op u lichaam worden vastgemaakt.

### **Echografie**

Bij echografie wordt er gebruik gemaakt van ultrageluidsgolven, deze zijn niet te horen voor een mens. Met deze geluidsgolven worden de bouw, de ligging en de grootte van de vaten in kaart gebracht.

### **Magnetic Resonance Imaging (MRI)**

Er worden bij een MRI foto's gemaakt van de doorsneden van het hart. Tijdens deze scan kunnen de hartspier, de kleppen of de grote slagaderen goed in beeld gebracht worden.

### **SPECT-scan**

Tijdens deze scan draait er een camera rond u heen. Deze camera vangt de radioactieve stralen op, zodat er een ruimtelijk beeld van het hart wordt gevormd. Met deze scan wordt er informatie verkregen over de activiteit en doorbloeding van het hart.

### **Hartbiopsie**

Bij een biopsie wordt er een stukje weefsel uit het hart genomen, dit wordt later onderzocht. Er wordt een hartkatheterisatie uitgevoerd om dit weefsel te verkrijgen. Dit onderzoek wordt echter maar zelden uitgevoerd.

